Кыргызстандын саламаттык сактоо илимий-практикалык журналы 2022, no 3, б. 101-107

Здравоохранение Кыргызстана научно-практический журнал 2022, № 3 , с. 101-107

Health care of Kyrgyzstan scientific and practical journal 2022, no 3, pp. 101-107

УДК: 616-06

Уретеровагиналдык фистула: учурлар сериясы

Ч.Н. Токтосопиев, А.Ч. Усупбаев, А.С. Иманкулова, Д. Т. Осмонов

И. К. Ахунбаев атындагы Кыргыз мамлекетик медициналык академиясы, Бишкек, Кыргыз Республикасы

Корутунду. Биз уретеровагиналдык фистулаларды дарылоону жана натыйжаларын сүрөттөп, дарылоо алгоритмин сунуштайбыз. *Методдор.* Биздин борбордо 2017-жылдын январь айынан 2019-жылдын декабрына чейин уретеровагиналдык фистулалардын учурларын карап чыктык. Демография, диагностикалык ыкмалар жана дарылоонун натыйжалары бааланды. *Изилдоонун жыйынтыктары:* Заара-вагиналдык фистулалардын 9 учуру аныкталган. Гистерэктомиядан кийин 9 учурда фистулалар пайда болгон. Биздин негизги дарылоо 6 учурда сийдик аккычты стенттөө жана 3 учурда реимплантациялоо менен консервативдик дарылоо аракети болду. Сийдик аккычка стент коюу 4 бейтаптын 3нө (75%) ийгиликтүү болгон. Стенттер 66 күн (27-92 күн) ордунда калды. Стент 1 учурда пиелонефрит (25%) жана 1 учурда (25%) стриктураны татаалдашты. Акыр-аягы, уретеровагиналдык фистулаларды консервативдик дарылоо 4 учурдун 3үндө (75%) ийгиликтүү болду. 2 пациентке перкутандык нефростомия коюлду, андан кийин уретероцистоноаанастомоз өлчөмүндө операция жасалды. Толук калыптанган фистуласы бар 3 бейтапка орто эсеп менен 46 күндөн кийин сезгенүү процесси басылгандан кийин пландуу түрдө уретералдык реимплантация жасалды. Ар кандай кийинки ыкмалар колдонулган, анын ичинде тампон тесттери, компьютердик томография урограммасы, ретрограддык пиелограмма жана бөйрөктүн УЗИ. *Талкуу / Корутунду.* Тандалган пациенттерде уретералдык стенттөө гистерэктомиядан кийинки уретеровагиналдык фистулдардын жогорку айыгуусуна алып келет жана биринчи катардагы терапия катары каралышы керек.

Негизги сөздөр: *уретеровагиналдык фистула, заара чыгаруучу каналдын жаракаты, заара чыгаруучу каналдын реимплантациясы, гистерэктомия, урогениталдын фистуласы.*

Мочеточниково-влагалищный свищ: серия случаев

Ч.Н. Токтосопиев, А.Ч. Усупбаев, А.С. Иманкулова, Д. Т. Осмонов

Кыргызская государственная медицинская академия имени И. К. Ахунбаева, Бишкек, Кыргызская Республика

Резюме. Мы описываем лечение и исходы мочеточниково-влагалищных свищей и представляем алгоритм лечения. *Методы.* мы провели обзор случаев мочеточниково-влагалищных свищей в период с января 2017 г. по декабрь 2019 г. в нашем центре. Были оценены демографические данные, диагностические подходы и результаты лечения. *Результаты.* Выявлено 9 случаев мочеточниково-влагалищных свищей. Свищи развились после гистерэктомии в 9 случаях. Нашим основным лечением была попытка консервативного лечения со стентированием мочеточника в 6 случаях и реимплантацией в 3 случаях. Стентирование мочеточника было успешным у 3 (75%) из 4 пациентов. Стенты оставались на месте в среднем 66 дней (27–92 дня). Осложнения стентов включали пиелонефрит в 1 случае (25%) и стриктуры в 1 случае (25%). В конечном итоге консервативное лечение мочеточни

Адрес для переписки:
Токтосопиев Чынгыз Нурланович, 720020,
Кыргызская Республика, Бишкек, ул. Ахунбаева 92,
КГМА им. И.К. Ахунбаева
Тел.: + 996 552454080
E-mail: chikurohir@mail.ru

Contacts:
Toktosopiev Chyngyz Nurlanovich, 720020,
92 Akhunbaev str., Bishkek, Kyrgyz Republic
KSMA named after I.K.Akhunbaeva
Phone: + 996 552454080
E-mail:chikurohir@mail.ru

Для цитирования:
Токтосопиев Ч.Н., Усупбаев А.Ч., Иманкулова А.С.,Осмонов Д.Т. Мочеточниково-влагалищный свищ: серия случаев.Здравоохранение Кыргызстана 2022, № 3, с. 101-107.
doi.10.51350/zdravkg20229315101

Citation:
Toktosopiev Ch.N., Usupbayev A.Ch., Imankulova A.S., Os monov D.T.Ureterovaginal fistula: a case series. Health care of Kyrgyzstan 2022,No. 3, pp. 101-107.
doi.10.51350/zdravkg20229315101

© Токтосопиев Ч.Н.и др. соавторы, 2022

DOI:https://dx.doi.org/10.51350/zdravkg20229315101

ково-влагалищных свищей было успешным в 3 (75%) из 4 случаев. 2м пациенткам была установлена перкутанная нефростомия, в последующем выполнена операция в объеме уретероцистонеоанастомоз. 3м пациенткам с полным сформированным свищем после утихания воспалительного процесса в среднем через 46 дней в плановом порядке проводили реимплантацию мочеточника. Были использованы различные методы динамического наблюдения, в том числе тампонные тесты, компьютерная томографическая урограмма, ретроградная пиелограмма и ультразвуковое исследование почек. *Выводы.* У тщательно отобранных пациентов стентирование мочеточников приводит к высокой частоте излечения постгистерэктомических мочеточниково-влагалищных свищей и должно рассматриваться как терапия первой линии.

Ключевые слова: *мочеточниково-влагалищный свищ, повреждение мочеточника, реимплантация мочеточника, гистерэктомия, мочеполовой свищ.*

Ureterovaginal fistula: a case series

Ch.N. Toktosopiev, A.Ch.Usupbayev, A.S. Imankulova, D.T. Osmonov

Kyrgyz State Medical Academy named after I. K. Akhunbaev, Bishkek, Kyrgyz Republic

Abstract. We have presented an algorithm of management and described the cases and outcomes of uretero-vaginal fistulas. *Methods*. We registered ureteral-vaginal fistulas in the period from January 2017 to December 2019. We evaluated the quality of diagnosis and treatment of these fistulas. *Results.* there were 9 cases of uretero-vaginal fistulas. They all formed after a hysterectomy. Firstly, we tried to treat them conservatively by ureteral stenting in 6 cases and reimplantation in 3 cases. Ureteral stenting was successful in 3 (75%) of 4 patients. The duration of stenting averaged 66 days (27-92 days). Ureteral stenting was complicated by pyelonephritis in 1 case (25%) and stricture in 1 case (25%). Thus, conservative treatment of uretero-vaginal fistulas was successful in 3 (75%) of 4 cases. percutaneous nephrostomy was installed in 2 patients, and subsequently an operation was performed in the volume of ureterocystoneoanastomosis. 3m patients with a fully formed fistula after the inflammatory process subsided, on average 46 days later, ureteral reimplantation was performed as planned. Dynamic observation was carried out by various methods, such as tampon tests, computed tomography urogram, retrograde pyelogram and ultrasound examination of the kidneys. *Conclusions.* With the right approach and selection of patients, ureteral stenting is a successful method of treating post-hysterectomy uretero-vaginal fistulas and can be used as a first-line therapy.

Keywords: *uretero-vaginal fistula, ureteral injury, ureteral reimplantation, hysterectomy, genitourinary fistula.*

Введение

Мочеточниково-влагалищные свищи представляют собой патологическое соединение между мочеточником и влагалищем, которое проявляется в виде постоянного истечения мочи из влагалища, вследствие чего ухудшается качество жизни женщин [1]. Чаще всего они возникают в результате ятрогенных травм во время проведения гинекологических операций [2]. Хотя есть литературные данные что они, возникали при акушерских операциях при естественных родах, лечении бесплодия с забором ооцитов и лучевой терапии [3, 4, 5, 6, 7, 8, 9].

Лечение мочеточниково-влагалищных свищей за последние 50 лет претерпело значительные изменения [10]. В серии случаев авторов, в период с 1950 по 1967 года, из 68 больных с мочеточниково-влагалищными свищами, половине была выполнена нефрэктомия, тогда как другой половине реимплантация мочеточника [11]. Наоборот, Dowling и соавт. сообщили о пациентах в период с 1979 по 1984 г., с мочеточниково-влагалищными свищами, из которых только 3 пациента (13%) подверглись хирургическому вмешательству в объеме нефрэктомии, 11 пациентам (45%) была выполнена чрескожная неф ростомия, ретроградное стентирование было успе шно лишь в 1 случае из 20 [12]. В 1995 году Selzman и соавт. опубликовали статью «Изменение лечения мочеточниково-влагалищных свищей», где они описали успешное лечение свищей в 100% случаев путем удавшейся установки мочеточниковых стентов (всего 7 из 20 случаев). Авторы пришли к выводу, что «современное эндоурологическое лечение приведет к разрешению мочеточниково-влагалищных свищей, если возможна установка внутреннего мочеточникового стента. Все усилия нужно направить на лечение эндоурологическим методом, чем прибегать к открытой хирургии» [13]. Однако в нескольких сериях случаев мочеточниково-влагалищного свища, опубликованных за последние 10 лет, не сообщается о консервативном лечении с использованием стентирования мочеточника в качестве вари

анта лечения [14, 15, 16]. В нашей текущей практике стентирование мочеточника является первой линией лечения мочеточниково-влагалищного свища. Мы описываем наш опыт лечения мочеточниково-влагалищного свища и представляем алгоритм ведения.

Материалы и методы

В статье описан опыт лечения 9 пациенток с мочеточниково-влагалищными свищами после перенесенной гистерэктомии. Работа проведена на клинической базе кафедры урологии и андрологии до и постдипломного обучения Кыргызской государственной медицинской академии имени И.К. Ахунбаева за период с 2017 по 2019 гг.. Стационарные/амбулаторные данные и оперативные отчеты изучались для подтверждения диагноза мочеточнико во-влагалищного свища с последующим сбором данных о диагностике, лечении и исходах. Все остальные мочеполовые свищи (уретро - влагалищные, пузырно-влагалищные) были исключены. Мы решили исключить случаи, когда пациентка получала первичное лечение мочеточниково-влагалищного свища в другом стационаре из-за опасений по поводу отсутствия либо недостоверности данных, включая их ведение и сроки получения результатов, а также для оценки эффективности нашего собственного подхода к лечению.

Для сбора данных о характеристиках пациентов, включая демографическую информацию, диагностическую визуализацию, хирургическое и не хирургическое лечение и последующее наблюдение, использовались истории болезней и их выписки, карты амбулаторного обследования. Предыду щие хирургические записи были изучены при их доступности. Этот анализ считается исследовательским, и сводные результаты представлены описате льно без каких-либо статистических сравнений между группами.

Результаты

Средний возраст на момент постановки диагноза был 48,1 (±3,2) года, а средний индекс массы 22,9 (±1,17) кг/м2. Главной жалобой всех больных была продолжающееся подтекание мочи из влагалища. Во всех случаях встречалось одностороннее поражение: у 4 пациенток – правосторонний и у 5 левосторонний. Среднее время от момента предыдущей операции до появления симптомов составило 15 дней (диапазон от 3 до 54 дней). Всем пациенткам с диагностической целью проводили тампонный тест с красителем. Далее была проведена экскреторная урография с нисходящей цистографией, ретроградная уретерография и мультиспиральная компьютерная томография для подтверждения диагноза и нахождения места локализации свища (рис. 1).

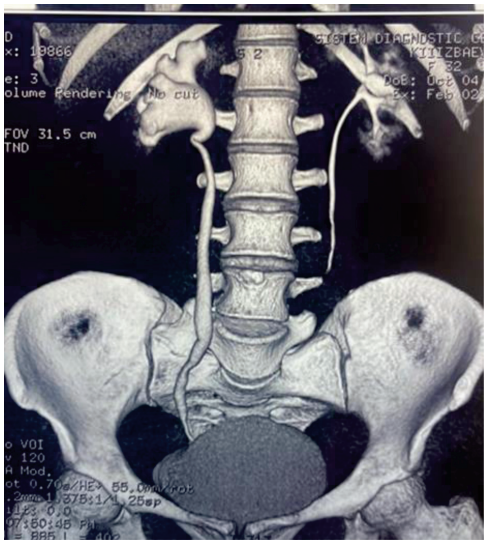

Рисунок 1. Мультиспиральная компьютерная томография с внутривенным контрастированием. Нарушение уродинамики справа.
Figure 1. Multispiral computed tomography with intravenous contrast. Urodynamic disorder on the right.

6 пациенткам была попытка консервативной терапии с использованием double – J мочеточниковых стентов, а трем пациенткам была проведено оперативное лечение в объеме уретероцистонеоанастомоза. Попытка стентирования мочеточника при цистоскопии оказалась успешной в 4 случаях из 6. По классификации Американской ассоциации хирургии травм у них диагностирована II степень повреждения мочеточника и как следствие развитие неполных мочеточниково-влагалищных свищей. При попытке стентирования мочеточника у одной пациентки, стент прошел по свищевому ходу во влагалище (рис. 2).

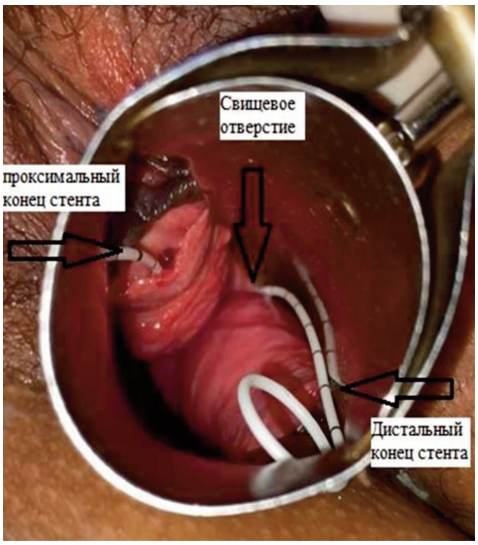

Рисунок 2. Мочеточниковый стент в свищевом ходе.
Figure 2. Ureteral stent in the fistula.

Рисунок 3. Контрольная эксреторная урограмма на 1 сутки после удаления мочеточникового стента. Уродинамика не нарушена.
Figure 3. Control excretory urogram 1 day after removal of the ureteral stent. Urodynamics is not disturbed.

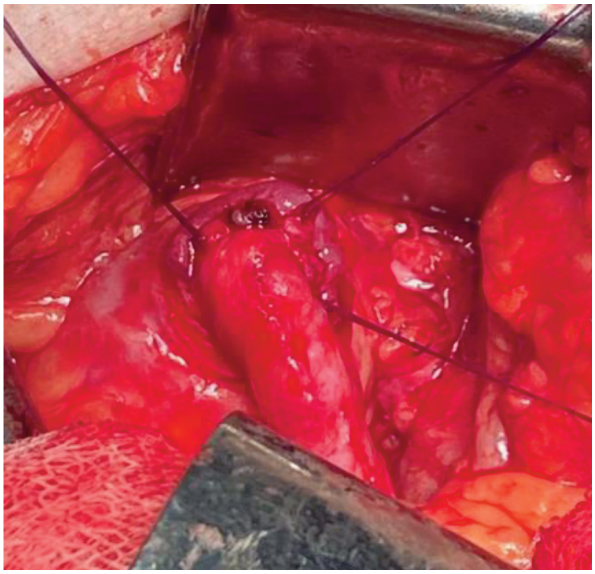

Рисунок 4. Сформированный уретероцистонеоанастомоз.
Figure 4. Formed ureterocystoneoanastomosis.

Пиелонефрит после стентирования развился у одной пациентки, в связи с чем получала амбулаторное лечение пероральными антибиотиками. Стенты оставались на месте в среднем 66 дней, и после удаления которых не отмечалось нарушение уродинамики и полное разрешение симптомов у 3х пациенток, в дальнейшем находились под нашим наблюдением (рис. 3).

У одной отмечалась стриктура мочеточника и ей была проведена реконструктивная операция открытым доступом по Боари. Двум пациенткам, которым не удалось установить мочеточниковый стент, учитывая признаки нарушения уродинамики по данным инструментальных методов обследования выполнена перкутанная нефростомия на стороне поражения. Далее через 2 месяца была выполнена антеградная пиелоуретерографая, где сохранялся свищевой ход, в связи наложен уретероцистонеоанастомоз абдоминальным открытым доступом.

Трем пациенткам с полным сформированным мочеточниково-влагалищным свищем (по вышеуказанной классификации соответствовала IV степени повреждения), после утихания воспалительного процесса, в среднем через 46 дней, в плановом порядке было проведено формирование уретероцистонеоанастомоза (рис. 4).

Таким образом, проведено лечение всем пациенткам, и они были излечены от этого недуга. При контрольном осмотре, после окончания лечения нарушения уродинамики не отмечалось у пациенток.

Обсуждение

Мочеточниково-влагалищные свищи являются редким осложнением гистерэктомии и кесарево сечения, с заболеваемостью 1 на 250 гистерэктомий [18].

По результатам полученных данных представлен наш алгоритм ведения пациенток при мочеточнико-влагалищном свище (рис. 5).

Мочеточниково-влагалищный свищ следует исключать у всех пациенток с постоянным подтеканием мочи после акушерских или гинекологических операций. Следует собрать полный анамнез и долж но быть выполнено физикальное обследование. Симптом, который в наибольшей степени отличает мочеточниково-влагалищный свищ от пузырно-влагалищного свища, это ощущение опорожнения и под держания нормальной емкости мочевого пузыря, поскольку неповрежденный мочеточник продолжает адекватно заполнять мочевой пузырь в случае мочеточниково-влагалищного свища.Диагностическим методом выбора является тест тампон с красителем, который является недорогой и доступной процедурой. Тампон или марлевый валик помещают во влагалище и посредством уретрального катетера Фол лея, вводят физ раствор окрашеный метиленовым синим. После определенного времени (обычно 5-15 минут), тампон удаляют и исследуют на наличие синего окрашивания. КТ-урография или внутривенная пиелография могут быть показаны в ситуа циях для исключения мочеточниково-маточного свища или когда результаты тампонного теста неопределенны. В случае мочеточниково-маточного свища свищевой ход затрагивает проксимальную часть мочеточника.

Рисунок 5. Алгоритм ведения пациенток при мочеточнико-влагалищном свище.
Figure 5. Algorithm of management of patients with ureteral vaginal fistula.

Выполнение только ретроградной пиелографии может быть недостаточным для постановки диагноза, потому что контраст может не попасть в матку. КТ также может помочь в планировании хирургического вмешательства. После постановки клинического диагноза мы проводим цистоскопию и ретрог радную пиелографию, чтобы оценить расположение свища и попытаться установить мочеточниковый стент.

Стентирование мочеточника является консервативным и весьма успешным методом лечения мочеточниково-влагалищного свища. Авторы не рекомендуют сразу прибегать к чрескожной нефростомии, потому что была сообщена высокая частота неудач [19]. Кандидатами на первичное стентирование мочеточника являются пациенты с нормальной анатомией мочеточника (без предшествующей операции на мочеточнике) и без сопутствующих пузырно-влагалищных свищей. У пациентов истечение мочи из влагалища исчезали в течении 48 часов от момента установки мочеточникового стента.

За последние несколько десятилетий достижения в области эндоскопической хирургии и интервенционной радиологии улучшили возможности успешно установить мочеточниковый стент. Хотя в серии исследований, опубликованных до 2010 г., сообщалось об успешной установке стента в 5-37% случаев, более недавние серии сообщают об успешности от 55% до 76% [20]. В нашем случае нами удалось установить мочеточниковый стент в 66% случаев. На данный момент оптимальные сроки установки мочеточникового стента при мочеточниково-влагалищном свище неясны. Теоретически, после полного формирования свищевого тракта, эффективность стентирования близится к 0%. В нашей серии случаев, у 3 пациентов были сформированные полные свищи, в связи с чем мы не проводили стентирование мочеточника. В серии случаев, проведенной Shaw и соавт., несостоятельность стентов возникали у пациентов, которым были установлены мочеточниковые стенты через 90 и 390 дней после первоначальной операции. Однако авторы описывают пациентку, которой установили мочеточниковый стент через 780 дней после первоначальной операции, у которой наблюдалось полное исчезновение симптомов после удаления стента [21]. Таким образом, отсроченное лечение является фактором риска несостоятельности стента, но не является абсолютным противопоказанием. Учитывая минимальные осложнения, связанные со стентированием, мы рекомендуем при всех мочеточниково-влагалищных свищах проводить стентирование. Все наши пациенты, перенесшие успешную установку стента в мочеточнике, сообщали о сухости в течение 24–48 часов после установки стента. Катетер Фолея должен оставаться на месте не менее 1 недели после того, как пациент сообщит о прекращении истечения мочи. По мочеточниковому стенту, моча в основном обтекает гидрофильный стент снаружи; однако моча также может рефлюксировать через просвет стента в почку. Катетер Фолея отводит мочу предотвращая накопление в мочевом пузыре и уменьшает количество мочи, которая может рефлюксировать вверх в стентированную почку. Пациенты обычно хорошо переносят стентирование, но частые жалобы включают боль, связанную со стентом и периодические спазмы. При этих симптомах мы рекомендуем лечение α1-адреноблокаторами (тамсулозина 0,4 мг пе-

рорально каждый вечер) и антихолинергическими препаратами. Единственным серьезным осложнением стентирования мочеточников, с которым мы столкнулись, был пиелонефрит в 1 случае (17%). Это потребовало применения антибиотиков и не повлияло на исход лечения. Из-за риска пиелонефрита мы пересмотрели нашу практику, чтобы назначать антибиотики и уроантисептики в профилактических дозах до тех пор, пока стент не будет удален. Оптимальные временные рамки для поддержания постоянного стента мочеточника остаются неизвестными.

В нашей серии стенты оставались на месте в среднем 66 дней, но одной пациентке пришлось удалить на 33 сутки. Мы старались чтобы оставить стенты в течении 3 месяцев, если они могли это переносить. Мы сообщаем об 1 случае стриктуры моче точника у пациентки, перенесшей радикальную гистерэктомию по поводу рака шейки матки. Стриктура была отмечена у пациентки, у которой стент удалили через 76 дней, с помощью ретроградной пиелографии, поэтому была выполнена реимплантация мочеточника. Основываясь на нашем опыте, мы рекомендуем выполнять ретроградную пиелографию во время удаления стента, когда стент был установлен в качестве основного лечения мочеточнико во-влагалищного свища.

Сообщалось о стриктурах мочеточников в 6-38% случаев мочеточниково-влагалищных свищей, леченных консервативно, и в 0,3-3,4% случаев после уретеронеоцистостомии для трансплантации почки [22]. Причиной стриктур мочеточника при неопухолевых операциях на мочеточнике обычно является ишемия. Частота стриктур намного ниже после реимплантации из-за принципов пересадки мочеточника, которые требуют, чтобы дистальный край мочеточника обладал хорошим уровнем кровоснабжения и чтобы мочевой пузырь имел отличное кровоснабжение. Поэтому удаление стента после реимплантации мочеточника проводится без ретроградной пиелографии. После удаления стента пацие нту проводят УЗИ почек (УЗИ) через 1–2 недели.

Стандартные сроки наблюдения не установлены. Большинство случаев стриктур мочеточниковых анастомозов возникает в течение 1 года после операции. Сообщалось только о 5 других случаях стриктур мочеточников после консервативного лечения мочеточниково-влагалищного свища [23]. Selzman и соавт. пролечили 7 вагинально- мочеточнико вых фистул с помощью стентов мочеточников в течение 4–8 недель и сообщили об 1 случае стриктуры, развившейся через 2 месяца после удаления стента мочеточника, которая была успешно устранена путем баллонной дилатации [24]. Кумар и соавт.23 сообщили о 3 случаях стриктуры, развившиеся при 6-месячном наблюдении, все из которых были устранены с помощью уретеронеоцистостомии. Elabd и соавт.24 сообщили о случае стриктуры, которая развилась через 30 месяцев после удаления стента для уретеровагинального свища, который был успешно устранен путем расширения мочеточника. Из-за возможности отсроченного образования стрик тур некоторые эксперты рекомендуют ежегодное обследование на срок до 3 лет. В реальных условиях это не всегда выполнимо, так как большинство пациентов могут быть потеряны для наблюдения через 1-2 года.

Заключение

Мы представляем серию из 9 мочеточниково-влагалищных свищей, пролеченных в Республиканском научном центре урологии НГ МЗ КР. Большинство из этих свищей можно диагностировать в клинических условиях с помощью простого тампонного теста с окрашиванием. У отдельных пациентов стентирование мочеточника следует рассматривать как терапию первой линии, поскольку оно связано с высокими показателями излечения и более низкими затратами и заболеваемостью по сравнению с хирургическим вмешательством. Когда невозможно установить мочеточниковые стенты или оно оказалось не эффективным или в случае осложненного мочеточниково-влагалищного свища может потребоваться реимплантация мочеточника.

Жазуучулар ар кандай кызыкчылыктардын чыр жоктугун жарыялайт.
Авторы заявляют об отсутствии конфликтов интересов.
The authors declare no conflicts of interest.

Литература / References

1. Усупбаев А. Ч. Урология.Бишкек. 2015:306-309. [Usupbaev, A. Ch. Urology. Bishkek.2015:306-309 (in Russian)].
2. Ng KL, Kale AS, Gosavi AT. Ureterovaginal fistula after insertion of a McDonald suture: Case report and review of published reports. J Obstet Gynaecol Res. 2015;41(7):1129-1132. doi:10.1111/jog.12671
3. Shaw J, Tunitsky-Bitton E, Barber MD, Jelovsek JE. Ureterovaginal fistula: a case series. Int Urogynecol J. 2014;25(5):615-621. doi:10.1007/s00192-013-2272-y
4. Тихонова Л.В., Касян Г.Р., Пушкарь Д.Ю., Григорьев Н.А. Систематический обзор современной русскоязычной литературы по урогенитальным свищам у женщин. Урология. 2020;6:137-141. [Tikhonova L.V., Kasyan G.R., Pushkar D.Yu., Grigoriev

N.A. Systematic review of modern Russian-language literature on urogenital fistulas in women. Urology. 2020;6:137-141 (in Russian)]. doi 10.18565/urology.2020.6.137-141.
5. Lengmang SJ, Dakingari AB, Ushie P, Chima GAA, Oseni-Momudu E. Ureterovaginal fistula following spontaneous vaginal de livery, repaired by vaginal ureteroneocystostomy in a low resource setting. J Surg Case Rep. 2017;2017(7):rjx143. Published 2017 Jul 31. doi:10.1093/jscr/rjx143
6. Mongiu AK, Helfand BT, Kielb SJ. Ureterovaginal fistula formation after oocyte retrieval. Urology. 2009;73(2):444.e1-444.e4443. doi:10.1016/j.urology.2008.02.042
7. von Eye Corleta H, Moretto M, D'Avila AM, Berger M. Immediate ureterovaginal fistula secondary to oocyte retrieval--a case report. Fertil Steril. 2008;90(5):2006.e1-2006.e20063. doi:10.1016/j.fertnstert.2008.03.005
8. Колонтарёв К.Б., Пушкарь Д.Ю., Раснер П.И. Роботический уретероцистоанастомоз при травмах мочеточника.Медицинс кий совет.2014;3:46–49. [Kolontarev K.B., Pushkar D.Yu., Rasner P.I. Robotic ureterocystoanastomosis for ureteral injuries. Medical Council.2014;3:46–49. (in Russian)].
9. Филиппович В.А., Филиппович Г.И. Повреждения мочеточников в акушерско-гинекологической практике, некоторые во просы врачебной тактики и профилактики (краткий обзор). Журнал ГрГМУ.2006;2:17–20. [Filippovich V.A., Filippovich G.I. Damage to the ureters in obstetric and gynecological practice, some issues of medical tactics and prevention (brief review). Journal of GrGMU.2006;2:17–20. (in Russian)] http://elib.grsmu.by/bitstream/handle/files/23935/17-20.pdf?sequence=1
10. Mueller ER, Kenton KS, Brubaker L. Modern management of genitourinary fistula. Female Pelvic Med Reconstr Surg 2005;11(5). https://www.scholars.northwestern.edu/en/publications/modern-management-of-genitourinary-fistula
11. Lee RA,Symmonds RE.Ureterovaginal fistula. Am J Obstet Gynecol.1971;109(7):1032-1035.doi:10.1016/0002-9378(71)90286-9
12. Dowling RA, Corriere JN Jr, Sandler CM. Iatrogenic ureteral injury. J Urol. 1986;135(5):912-915. doi:10.1016/s0022-5347(17)45921-0
13. Selzman AA, Spirnak JP, Kursh ED. The changing management of ureterovaginal fistulas. J Urol. 1995;153(3 Pt 1):626-628. doi:10.1097/00005392-199503000-00020
14. Yu S, Wu H, Xu L, Li G, Zhang Z. Early surgical repair of iatrogenic ureterovaginal fistula secondary to gynecologic surgery. Int J Gynaecol Obstet. 2013;123(2):135-138. doi:10.1016/j.ijgo.2013.05.008
15. Murtaza B, Mahmood A, Niaz WA, Akmal M, Ahmad H, Saeed S. Ureterovaginal fistula--etiological factors and outcome. J Pak Med Assoc. 2012;62(10):999-1003.
16. Göktaş C, Horuz R, Faydacı G, C Çetinel A, Akça O, Albayrak S. Tratamiento de la fístula urogenital en la mujer doi: 10.1016/j.acuro.2011.05.004
17. Demirci U, Fall M, Göthe S, Stranne J, Peeker R. Urovaginal fistula formation after gynaecological and obstetric surgical proce dures: clinical experiences in a Scandinavian series. Scand J Urol. 2013;47(2):140-144. doi:10.3109/00365599.2012.711772
18. Cipullo L, De Paoli S, Fasolino L, Fasolino A. Laparoscopic supracervical hysterectomy compared to total hysterectomy. JSLS. 2009 Jul-Sep;13(3):370-5. PMID: 19793479; PMCID: PMC3015973.
19. Al-Otaibi KM. Ureterovaginal fistulas: The role of endoscopy and a percutaneous approach. Urol Ann. 2012 May;4(2):102-5. doi: 10.4103/0974-7796.95556. PMID: 22629006; PMCID: PMC3355691.
20. Al-Otaibi KM. Ureterovaginal fistulas: The role of endoscopy and a percutaneous approach. Urol Ann. 2012;4(2):102-105. doi:10.4103/0974-7796.95556
21. Shaw J, Tunitsky-Bitton E, Barber MD, Jelovsek JE. Ureterovaginal fistula: a case series. Int Urogynecol J. 2014;25(5):615-621. doi:10.1007/s00192-013-2272-y
22. Baston C, Harza M, Preda A, et al. Comparative urologic complications of ureteroneocystostomy in kidney transplantation: trans vesical Leadbetter-Politano versus extravesical Lich-Gregoir technique. Transplant Proc. 2014;46(1):176-179. doi:10.1016/j.transproceed.2013.12.003
23. Helfand AM, Beach R, Hadj-Moussa M, et al. Treatment of ureteral anastomotic strictures with reimplantation and survival after cystectomy and urinary diversion. Urol Oncol. 2017;35(1):33.e1-33.e9. doi:10.1016/j.urolonc.2016.07.018
24. Selzman AA, Spirnak JP, Kursh ED. The changing management of ureterovaginal fistulas. J Urol. 1995;153(3 Pt 1):626-628. doi:10.1097/00005392-199503000-00020

Авторы:
Токтосопиев Чынгыз Нурланович, ассистент кафедры урологии и андрологии Кыргызской государственной медицинской академии имени И.К. Ахунбаева, Бишкек, Кыргызская Республика
ORCID: https://orcid.org/0000-0002-7749-1245
Усупбаев Акылбек Чолпонкулович, член корреспондент НАН КР, д.м.н., профессор, заведующий кафедрой «Урологии и андрологии до и последипломного обучения им. М. Т. Тыналиева» Кыргызской Государственной Медицинской Академии им. И.К. Ахунбаева,Бишкек, Кыргызская Республика
ORCID: https://orcid.org/0000-0003-1926-384Хб
Иманкулова Асель Сансызбаевна, к.м.н., доцент, заведующая отделом научно-инновационной и клинической работы Кыргызской Государственной Медицинской Академии имени И.К. Ахунбаева, Бишкек, Кыргызская Республика
ORCID: https://orcid.org/0000-0003-3846-9077
Осмонов Дастан Таалайбекович, ординатор кафедры урологии и андрологии, Кыргызской государственной медицинской академии имени И.К. Ахунбаева, Бишкек, Кыргызская Республика

Authors:
Toktosopiev Chyngyz Nurlanovich, Assistant of the Department of Urology and Andrology of the Kyrgyz State Medical Academy named after I.K. Akhunbaeva, Bishkek, Kyrgyz Republic
ORCID: https://orcid.org/0000-0002-7749-1245
Usupbaev Akylbek Cholponkulovich, Corresponding Member of the National Academy of Sciences of the Kyrgyz Republic, MD, Professor, Head of Department of «Urology and Andrology of pre- and post-graduate studies named by M. T. Tynaliev» of the KyrgyzState Medical Academy named by I. K. Akhunbaev, Bishkek, Kyrgyz Republic
ORCID: https://orcid.org/0000-0003-1926-384Хб
Imankulova Asel Sansyzbaevna, Ph.D., Associate Professor, Head of the Department of Scientific, Innovative and Clinical Work of the Kyrgyz State Medical Academy named after I.K. Akhunbaeva, Bishkek, Kyrgyz Republic
ORCID: https://orcid.org/0000-0003-3846-9077
Osmonov Dastan Taalaibekovich, Resident of the Department of Urology and Andrology, Kyrgyz State Medical Academy named after I.K. Akhunbaeva, Bishkek, Kyrgyz Republic

Поступила в редакцию 12.08.2022
Принята к печати 18.09.2022

Received 12.08.2022
Accepted 18.09.2022